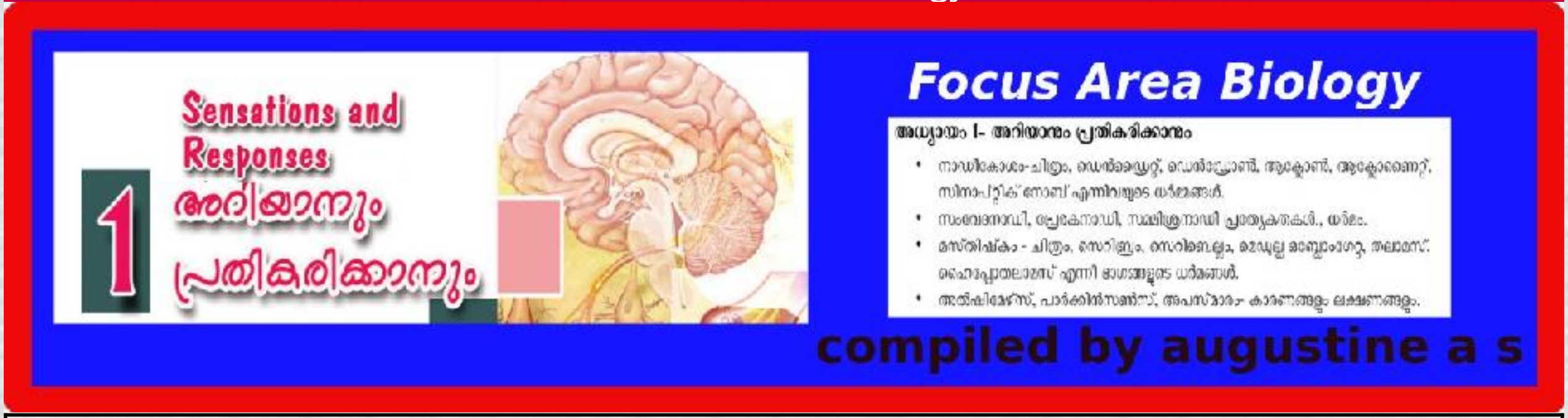

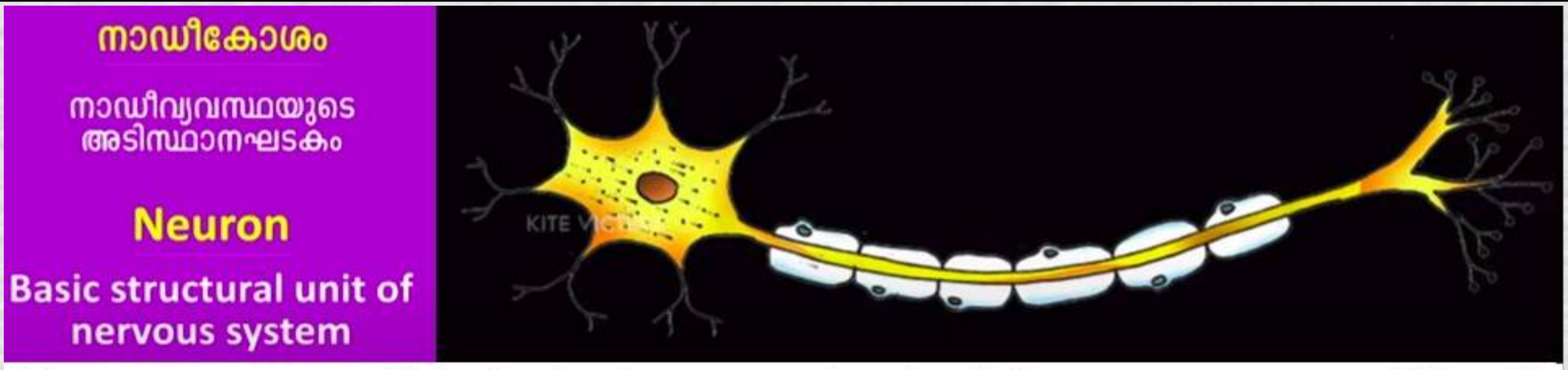

Neuron or nerve cell is the basic structural unit of the nervous system. Like all other cells, the neuron has a cell membrane, cytoplasm and nucleus.

നാഡീവ്യവസ്ഥയുടെ അടിസ്ഥാന നിർമാണ ഘടകമാണ് നാഡീകോശം അഥവാ ന്യൂറോൺ. മറ്റെല്ലാ കോശങ്ങളെയും പോലെ നാഡീകോശത്തിനും കോശസ്തരവും കോശദ്രവ്യവും ന്യൂക്ലിയസുമുണ്ട്.

Compare the Neuron like a Tree

ന്യൂറോൺ Neuron Basic Structural unit of Nervous System

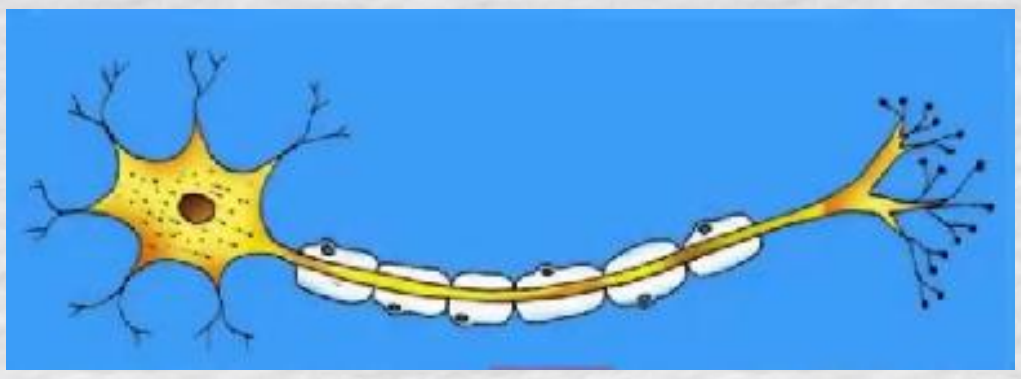

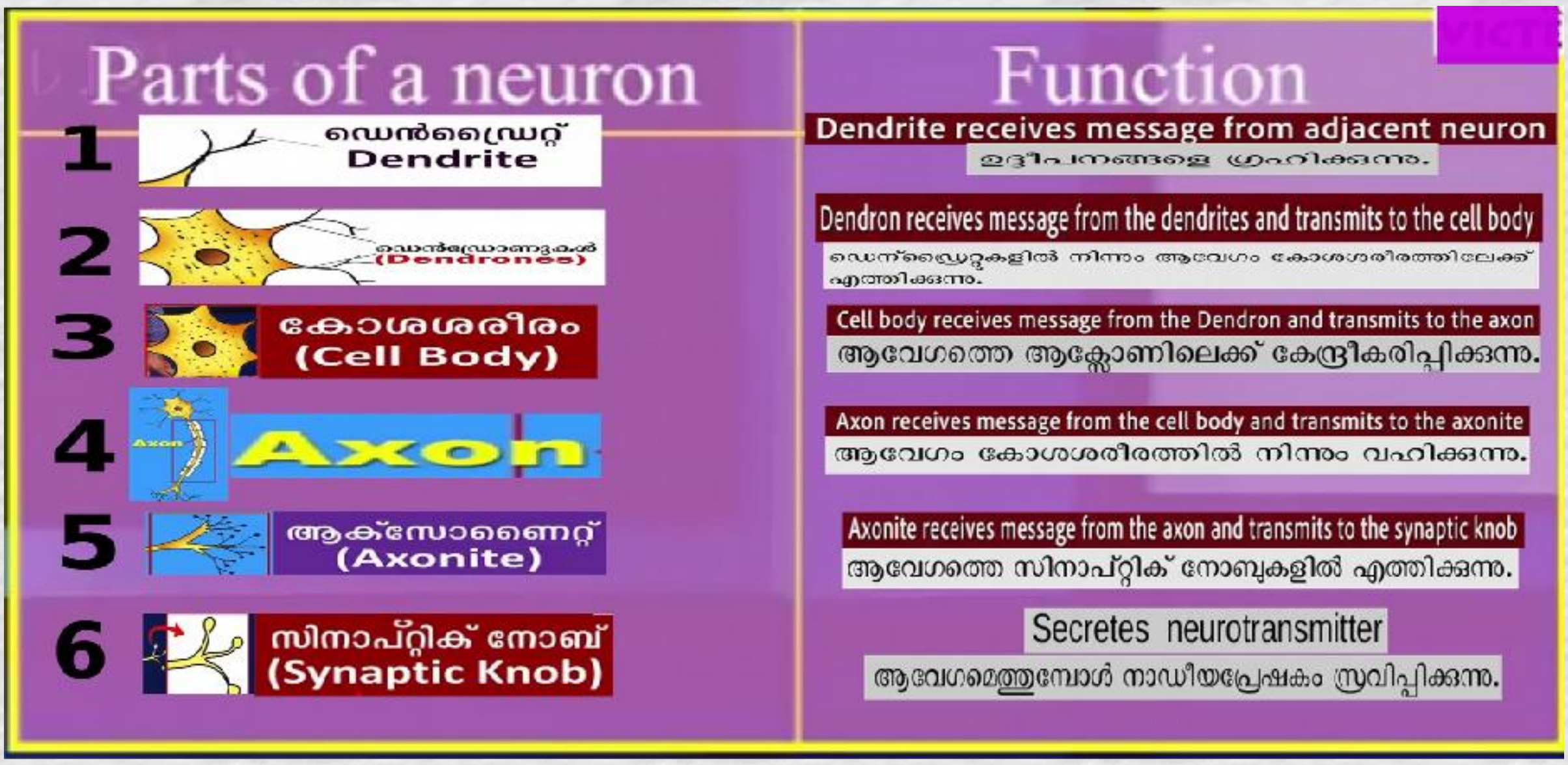

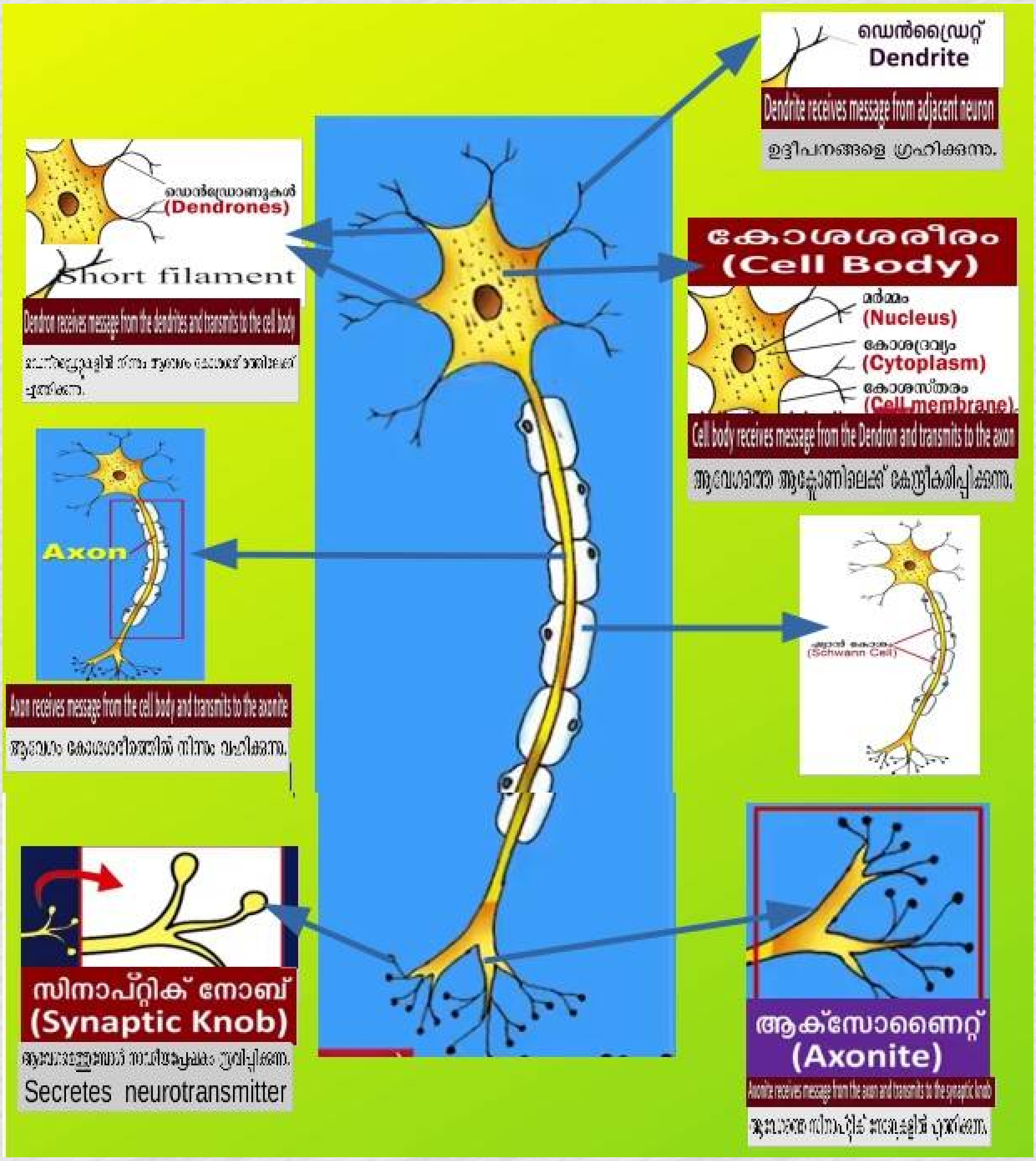
ഡെൻഡ്രൈറ്റ്
Dendrite
Dendrite receives message from adjacent neuron
ഉദ്ദീപനങ്ങളെ ഗ്രഹിക്കുന്നു.
ഡെൻഡ്രോണുകൾ
(Dendrones)
Short filament
Dendron receives message from the dendrites and transmits to the cell body
കോശശരീരം
(Cell Body)
മർമ്മം
(Nucleus)
കോശദ്രവ്യം
(Cytoplasm)
കോശസ്തരം
(Cell membrane)
Cell body receives message from the Dendron and transmits to the axon
ആവേഗത്തെ ആക്സോണിലേക്ക് കേന്ദ്രീകരിപ്പിക്കുന്നു.
Axon
Axon receives message from the cell body and transmits to the axonite
ആവേഗം കോശശരീരത്തിൽ നിന്നും വഹിക്കുന്നു.
(Schwann Cell)
സിനാപ്റ്റിക് നോബ്
(Synaptic Knob)
Secretes neurotransmitter
ആക്സോണൈറ്റ്
(Axonite)
Axonite receives message from the axon and transmits to the synaptic knob

ഫ്ളോചാർട്ട്
Flowchart
ഡെൻഡ്രൈറ്റ്
Dendrite
ഡെൻഡ്രോണുകൾ
(Dendrones)
കോശശരീരം
Cell Body
AXON
ആക്സോൺ
ആക്സോണൈറ്റ്
(Axonite)
സിനാപ്റ്റിക് നോബ്
Synaptic Knob

ആക്സോണുകളുടെ (നാഡീതന്തുക്കളുടെ) കൂട്ടമാണ് നാഡികൾ.
Nerves are groups of axons or nerve fibres.

Different types of Neuron

On the basis of the direction of impulse, neurons can be classified into,

1. **Sensory neurons**--- carry impulses from different parts of body to the brain and spinal cord.



സംവേദനാഡീകോശങ്ങൾ മസ്തിഷ്കത്തിലേയ്ക്കും സുഷുമ്നയിലേയ്ക്കും ആവേഗങ്ങളെ വഹിക്കുന്നു.

Sensory Neurons carry impulses to the brain and spinal cord.

2. **Motor neurons** --- carry impulses from the brain and spinal cord to various parts of the body.



പ്രേരകനാഡീകോശങ്ങൾ മസ്തിഷ്കത്തിൽ നിന്നും സുഷുമ്നയിൽ നിന്നും സന്ദേശങ്ങളെ വിവിധ അവയവങ്ങളിലെത്തിക്കുന്നു.

Motor Neurons carry impulses from the brain and spinal cord to various parts of the body.

3

Mixed nerve (formed of sensory nerve fibres and motor nerve fibres) carries impulses to and from the brain and spinal cord.



നാഡികളും പ്രത്യേകതകളും	ധർമം	Nerves and their peculiarities	Functions
സംവേദനാഡി (സംവേദനാഡീതന്തുക്കൾ ചേർന്നുണ്ടാകുന്നു).	ശരീരത്തിന്റെ വിവിധ ഭാഗങ്ങളിൽനിന്നുള്ള സന്ദേശങ്ങൾ മസ്തിഷ്കത്തിലേക്കും സുഷുമ്നയിലേക്കും എത്തിക്കുന്നു.	Sensory nerve (formed of sensory nerve fibres)	carries impulses from various parts of the body to the brain and the spinal cord.
പ്രേരകനാഡി (പ്രേരകനാഡീതന്തുക്കൾ ചേർന്നുണ്ടാകുന്നു).	തലച്ചോറ്, സുഷുമ്ന എന്നിവയിൽനിന്നുള്ള സന്ദേശങ്ങൾ ശരീരത്തിന്റെ വിവിധ ഭാഗങ്ങളിലെത്തിക്കുന്നു.	Motor nerve (formed of motor nerve fibres)	carries impulses from brain and spinal cord to various parts of the body.
സമ്മിശ്രനാഡി (സംവേദനാഡീതന്തുക്കളും പ്രേരകനാഡീതന്തുക്കളും ചേർന്നുണ്ടാകുന്നു).	തലച്ചോറ്, സുഷുമ്ന എന്നിവയിലേക്കും തിരിച്ചുമുള്ള സന്ദേശങ്ങളുടെ വിനിമയം സാധ്യമാക്കുന്നു.	Mixed nerve (formed of sensory nerve fibres and motor nerve fibres)	carries impulses to and from the brain and spinal cord.

The structure of the brain and list the characteristics and functions of each part.

Largest part of the brain.
മസ്തിഷ്കത്തിന്റെ ഏറ്റവും വലിയ ഭാഗം

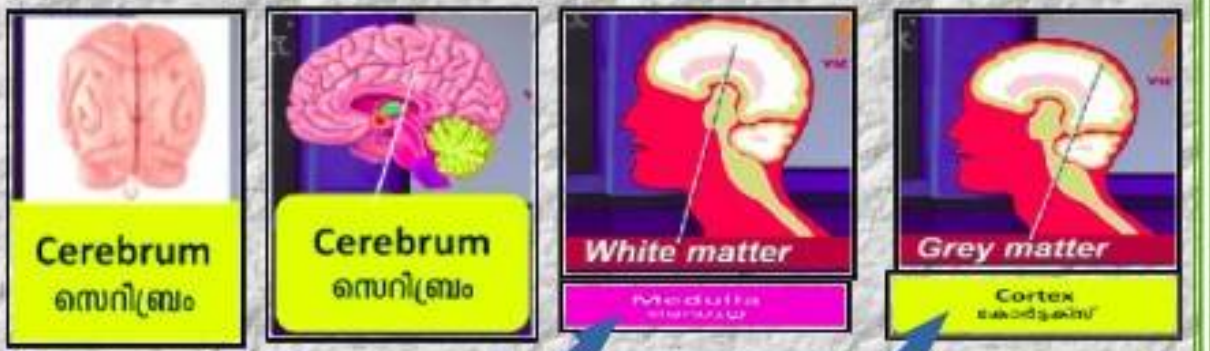

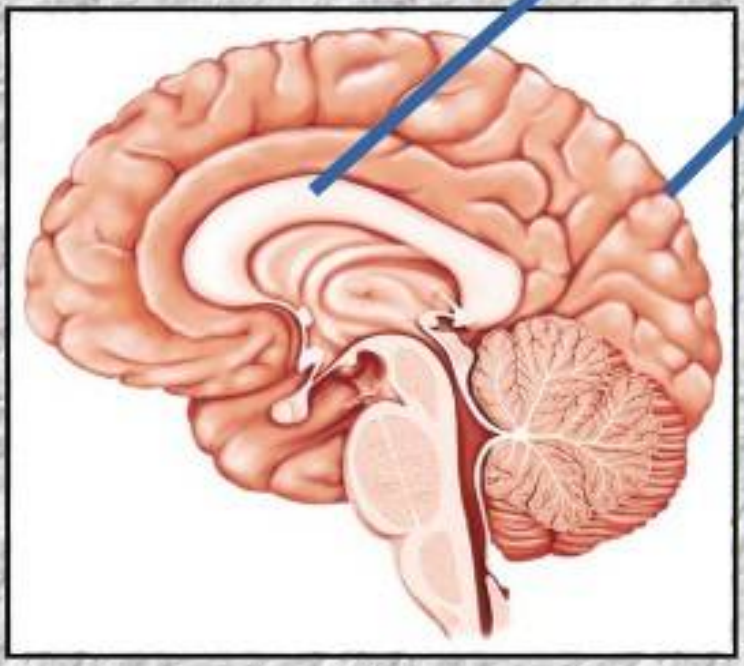

- ധാരാളം ചുളിവുകളും മടക്കുകളും കാണുന്നു.
- സെറിബ്രത്തിന്റെ ചാരനിറമുള്ള പുറംഭാഗത്തെ കോർട്ടക്സ് എന്നും വെളുത്ത നിറമുള്ള ഉൾഭാഗത്തെ മെഡുല്ല എന്നും വിളിക്കുന്നു.

- numerous fissures and folds are seen.
- The grey coloured outer part of cerebrum is called Cortex and the white coloured inner part is called Medulla.

Evokes sensations
ഇന്ദ്രിയാനുഭവങ്ങൾ ഉളവാക്കുന്നു

Controls voluntary actions
ഐച്ഛികചലനങ്ങളെ നിയന്ത്രിക്കുന്നു

Second largest part of the brain
മസ്തിഷ്കത്തിലെ രണ്ടാമത്തെ ഏറ്റവും വലിയ ഭാഗം

- seen behind the cerebrum as two flaps.
- fissures and grooves are present.

- സെറിബ്രത്തിനു പിന്നിൽ താഴെ രണ്ടു ദളങ്ങളായി കാണുന്നു.
- ചുളിവുകളും ചാലുകളുമുണ്ട്.

Plays a major role in the maintenance of homeostasis
ആന്തരസമസ്ഥിതി പരിപാലനത്തിന് പ്രധാന പങ്കുവഹിക്കുന്നു

Thalamus

തലാമസ്

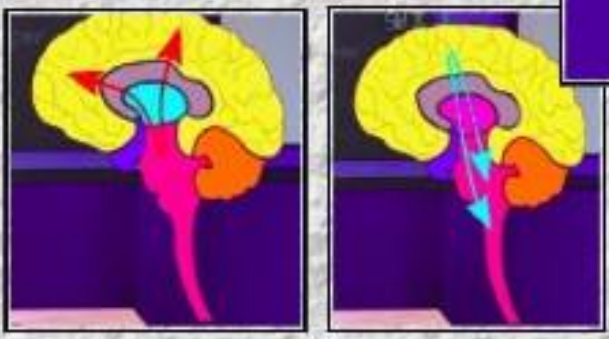

- Acts as relay station of impulses to and from the cerebrum.
  സെറിബ്രത്തിലേയ്ക്കും സെറിബ്രത്തിൽ നിന്നുമുള്ള ആവേഗ പുനഃപ്രസരണകേന്ദ്രം
- Analyses impulses from various parts of the body and sends the important ones to the cerebrum.
  ശരീരത്തിന്റെ വിവിധ ഭാഗങ്ങളിൽ നിന്നുള്ള ആവേഗങ്ങളെ പരിശോധിച്ച് പ്രാധാന്യമുള്ളവയെ സെറിബ്രത്തിലേയ്ക്ക് അയയ്ക്കുന്നു.

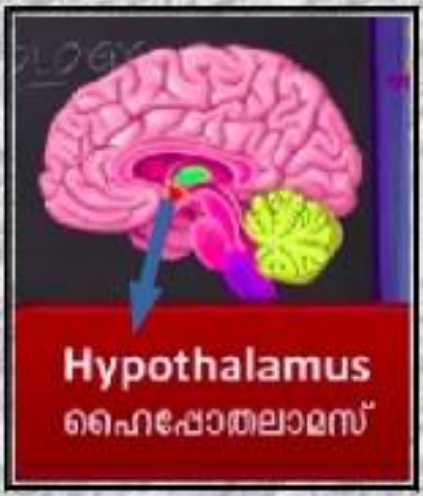

Plays a major role in the maintenance of homeostasis
ആന്തരസമസ്ഥിതി പരിപാലനത്തിന് പ്രധാന പങ്കുവഹിക്കുന്നു

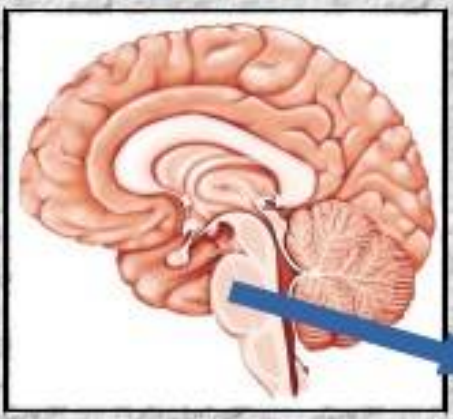

Controls involuntary actions like heart beat, breathing etc.
ഹൃദയസ്പന്ദനം, ശ്വാസോച്ഛ്വാസം എന്നീ അനൈച്ഛികപ്രവർത്തനങ്ങളെ നിയന്ത്രിക്കുന്നു

Medulla oblongata
മെഡുല്ല ഒബ്ലോംഗേറ്റ

ചിത്രം വരച്ച് ഭാഗങ്ങൾ അടയാളപ്പെടുത്തുക. Draw the diagram and label the parts.

Nervous system disorders.
നാഡീവ്യവസ്ഥയെ ബാധിക്കുന്ന തകരാറുകൾ

1 Alzheimer's അൽഷിമേഴ്സ്

Symptoms of Alzheimer's disease
- Loss of memory
  കേവലഓർമ്മകൾ പോലും ഇല്ലാതാക്കുക
- Inability to recognize friends and relatives
  കൂട്ടുകാരെയും ബന്ധുക്കളെയും തിരിച്ചറിയാൻ കഴിയാതെവരിക
- Inability to do routine works
  ദിനചര്യകൾ ചെയ്യാൻ കഴിയാതെ വരിക

Causes
കാരണം
- Accumulation of an insoluble protein in the neural tissues of the brain
  മസ്തിഷ്കത്തിലെ നാഡീകലകളിൽ അലേയമായ ഒരുതരം പ്രോട്ടീൻ അടിഞ്ഞുകൂടുന്നു
- Neurons get destroyed
  ന്യൂറോണുകൾ നശിക്കുന്നു

2 Parkinsons disease
പാർക്കിൻസൺസ് രോഗം

Symptom of Parkinson's disease
പാർക്കിൻസൺസ് രോഗലക്ഷണങ്ങൾ
- Loss of body balance
  ശരീരതുലനനില നഷ്ടപ്പെടുന്നു
- Irregular movement of muscles
  പേശികളുടെ ക്രമരഹിതമായ ചലനം
- Profuse salivation
  വായിൽ നിന്ന് ഉമിനീർ ഒഴുകുന്നു
- Shivering of the body
  ശരീരത്തിന് വിറയൽ

Causes of Parkinson's disease
- Destruction of specialised ganglia in the brain
  മസ്തിഷ്കത്തിലെ പ്രത്യേക ഗാംഗ്ലിയോണുകളുടെ നാശം
- Production of Dopamin gets reduced
  ഡോപമിൻ ഉൽപാദനത്തിലുള്ള കുറവ്

3 Epilepsy
അപസ്മാരം

Symptoms of Epilepsy → Continuous and irregular flow of electric charges in the brain
തലച്ചോറിൽ തുടർച്ചയായി ക്രമരഹിതമായ വൈദ്യുതപ്രവാഹമുണ്ടാകുന്നു

Symptoms
ലക്ഷണം
- Epilepsy due to continuous muscular contraction
- Frothy discharge from the mouth
  വായിൽ നിന്ന് നുരയും പതയും വരിക
- Clenching of the teeth
  പല്ല് കടിച്ചുപിടിക്കുക
- Patient falls unconscious
  രോഗി അബോധാവസ്ഥയിലാകുന്നു